

SPYTKIRTLE

GLANDULA PAROTIDEA - ØRESPYTKIRTLEN

Sekret
Form

Serøs
Pyramideformet
Spids ved angulus mandibulae
Basis mod basis cranii
Lige bag ved kæbeledet
ca 30 gram
Gul
Blød
Fint lobuleret (1-2 mm)
tilhører regio parotideomasseterica

Vægt
Farve
Konsistens
Overflade
Region

Parotislogen

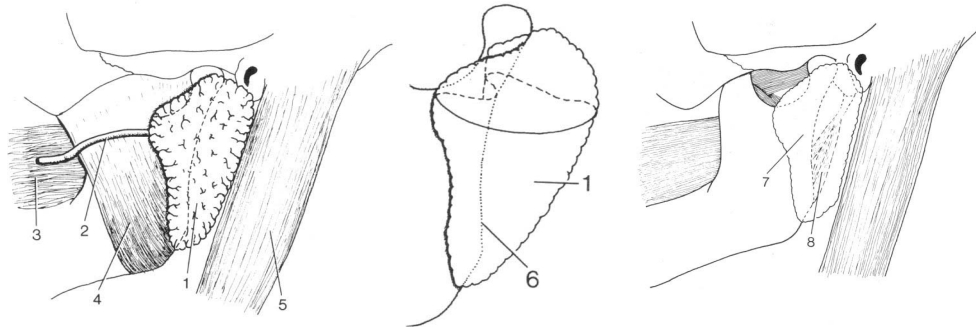
fortil ramus mandibulae
med tilhørende muskler
m.masseter
m.pterygoideus med. & lat.
bagtil m.sternocleidomastoideus
medialt spatium lateropharyngeum
med bl a styломuskler,
venter posterior m. digastrici,
og processus styloideus
Kapsel tynd kapsel bundet **fast** til kirtlen
kapslen fortsætter i fascien over
m. masseter fortal, og i lamina
sup. fasciae cervicalis bagtil

Nervegennemløb

n. facialis (vigtigst)
n. auriculotemporalis

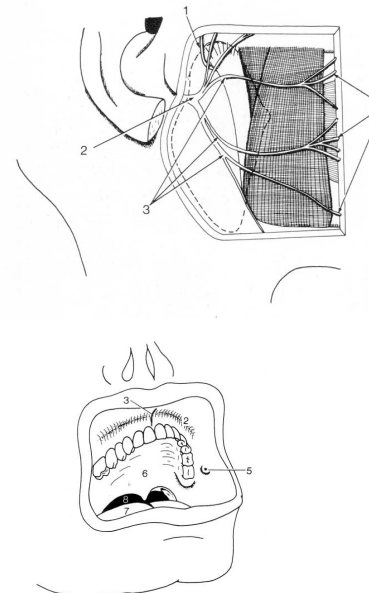
A. carotis externa

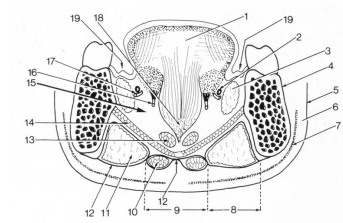
Ender i kirtlen og to endegrene begynder
i kirtlen:
- a. maxillaris
- a. temporalis sup.



Ductus parotideus

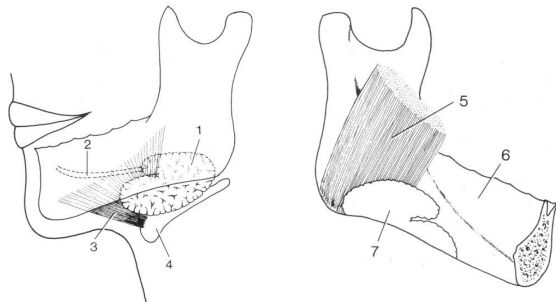
fra kirtlens forkant
over m.masseter
perforerer m.buccinator
udmunder på kindens indside
ud for 2. molar i overkæben
på papilla ductus parotidea





GLANDULA SUBMANDIBULARIS - UNDERKÆBESPYTKIRTLEN

Sekret	Blandet sero-mukøs
Form	Som en bøjet destiller-kolbe ('retort') Bagkant m.mylohyoideus skærer sig dybt ind i kirtlen
Vægt	ca 15 gram
Farve	Gul
Konsistens	Blød
Overflade	Fint lobuleret (1-2 mm)



Region	del under m.mylohyoideus tilhører trigonum submandibulare del over m.mylohyoideus tilhører regio sublingualis
Kapsel	Omgivet af kapsel løst bundet til kirtlens overflade, der fortsætter i halsfasciens lamina. sup.

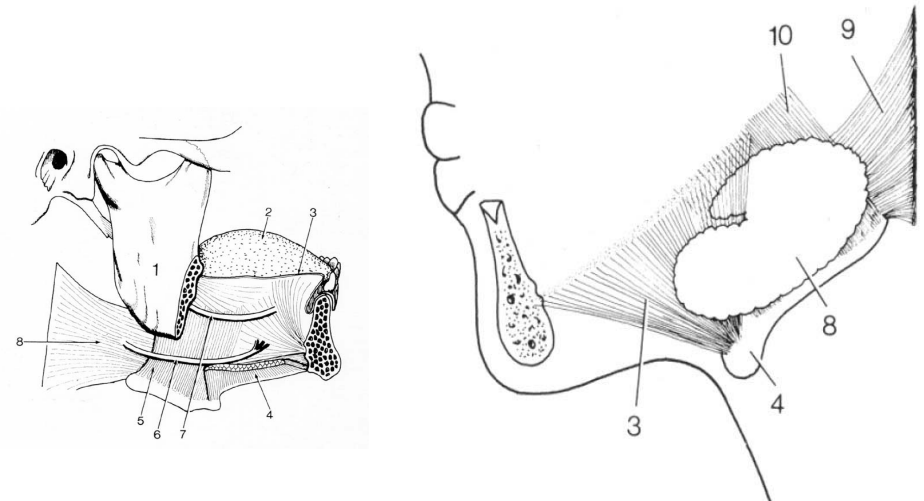
Submandibularislogen

- begrænsninger i *trigonum submandibulare*:

Lateralt	corpus mandibulae m.pterygoideus medialis
Medialt og opad	m. mylohyoideus
Medialt desuden	os hyoideum m.hyoglossus svælget

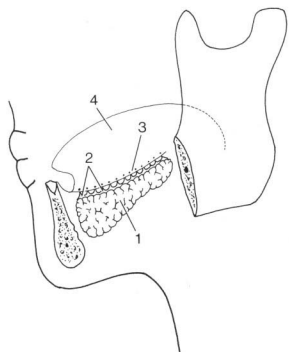
Ductus submandibularis

Begynder et stykke inde i gl. submandibularis
Forlader kirtlen over m.mylohyoideus
I den del der ligger i regio sublingualis
Fortsætter fremad til *caruncula sublingualis*
Medialt for gland. sublingualis
I mundbunden bag fortænderne



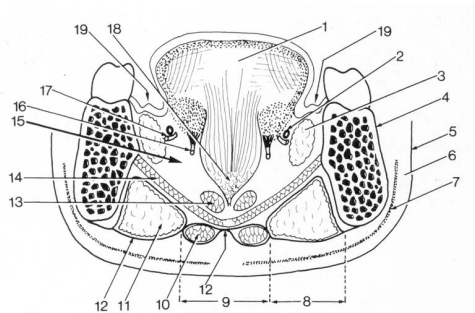
GLANDULA SUBLINGUALIS - UNDERTUNGESPYTKIRTLEN

Sekret	Blandet muco-serøs, mest mucøs
Form	Mandelformet
Vægt	7-8 gram
Farve	Gul
Konsistens	Blød
Overflade	Fint lobuleret (1-2 mm)
Kapsel	NEJ
Region	Hører til i regio sublingualis På øvre flade af m.mylohyoideus Langs inderside af corpus mandibulae Plica sublingualis ligger lige over kirtlen i mundbunden



Udførselsgange

12-15 selvstændige udførselsgange
Udmunder på plica sublingualis
Den forreste større gang udmunder
dog på papilla salivaris inferior
Ligesom ductus submandibularis



SMÅ SPYTKIRTLE

Læber }
Gane } små udførselsgange
Kinder } på nærmeste
Tunge } slimhindeoverflade

- holder slimhinder fugtige
- vigtigt for både tygning og tale

	Gl parotidea	gl. submandibularis	Gl. sublingualis
Vægt	30	15	8 g
Kapsel	Fast	Løs	-
Spyt	Serøs	Sero-mucøs	Muco-serøs
Udførselsgang	Ductus parotideus	Ductus submandibularis	Ductus sublinguales minores/major
Udførselssted	Papilla ductus parotidea	Caruncula sublingualis	Plica sublingualis og caruncula sublingualis
Innervation	IX - ggl oticum	VII - ggl submandibularis	VII - ggl submandibularis

De små spytkirtler

Læber		Blandede muco-serøse	
Kind		Blandede muco-serøse	
Gane		Mucøse	
Tunge	Gll linguales anteriores	Blandede muco-serøse	Plica fimbriata
	Gll linguales mediae	Serøse	Papillae vallatae
	Gll linguales posteriores	Mucøse	Folliculus lingualis